

# Localização dos forâmens radiculares em molares da primeira dentição

Dorit Mueller Storrer \*

Orildo Luiz Scheffer \*\*

Foram estudados 37 molares temporários com diferentes graus de reabsorção radicular, através da análise macroscópica de suas raízes.

Observou-se que a localização dos forâmens radiculares dos molares decíduos com reabsorção era altamente variável, e que esta variação parecia estar na dependência desta mesma reabsorção.

A maior frequência na localização dos forâmens radiculares se observava na superfície axial das raízes.

## Introdução

“O ápice não é uma estrutura estável. A dentina se espessa pouco a pouco, diminuindo a luz do conduto (ERAUSQUIN 1958) (4). PICOSSE (1971) (14) afirmou que “o forâmen apical nem sempre se localiza na ponta da raiz dentária e seus deslocamentos são constantes”. Em 1957 GROSSMAN (5) asseverou que o forâmen apical pode se abrir nas diferentes superfícies da raiz: mesial, distal, vestibular, lingual”. (2). ORBAN (11) afirmou em 1955 que o forâmen apical apresenta variações na forma, tamanho e localização, e que estas mudanças podem ser devidos a influências funcionais sobre os dentes, as quais podem determinar uma mudança na posição relativa da abertura apical. DELLA SERRA (1959) (2) afirmou que a situação, forma e disposição dos forâmens apicais escapa a qualquer sistematização.

Estes autores, contudo, se referem sobre a localização genérica dos forâmens radiculares, sem particularizar dentes temporários. Mesmo os autores que mais recentemente vêm estudando topografia de condutos radiculares em molares temporários visando ou não a sua aplicação em endodontia, fazem alusões esparsas sobre a localização dos forâmens radiculares. Em 1949 NÜC-JOLLS (10) descrevendo condutos pulpares em molares decíduos referiu-se sobre o término dos mesmos no forâmen apical, ou ápice radicular. WINTER (1962) (18) procurando relacio-

\* Auxiliar de Ensino da Disciplina de Odontopediatria do Departamento de Odontologia Infantil, Preventiva e Social.

\*\* Chefe do Departamento de Odontologia Infantil, Preventiva e Social.

nar abscessos inter-radiculares com abertura de canais acessórios nesta zona, obteve 23% de resultados positivos. Observou também que essas aberturas eram mais freqüentes no 1/3 médio da superfície axial das raízes e raros na bifurcação ou trifurcação. PAGANO (1965) (12) estudou a cavidade puipar de dentes decíduos pelo método PAGANO=CARBO; apresentou uma série de dezenove figuras de molares temporários com raros comentários sobre seus forâmens radiculares. Em 1970 MUELLER & SCHEFFER (8) apresentaram um estudo sobre número de forâmens radiculares em molares da primeira dentição.

No presente trabalho pretende-se estudar a localização dos forâmens radiculares em molares temporários, através da análise macroscópica de suas raízes.

### *Material e Métodos..*

Foram examinados 37 molares temporários com diferentes graus de reabsorção radicular. Todos com 1/3 de suas raízes e sem perfuração de assoalho de câmara pulpar. Foram divididos em quatro grupos, conforme segue:

Grupo I .....	1.ºs Molares Superiores .....	7 dentes
Grupo II .....	2.ºs Molares Superiores .....	11 dentes
Grupo III .....	1.ºs Molares Inferiores .....	7 dentes
Grupo IV .....	2.ºs Molares Inferiores .....	12 dentes

Cada molar foi examinado com um microscópio estereoscópico MEOPTA (oc. 6, ob. 1, 8), e seus forâmens explorados com uma sonda lisa. Suas raízes foram, arbitrariamente, divididas em terços por conveniência de descrição.

### *Resultados*

#### *Grupo I — Primeiros Molares Superiores Temporários*

*Raiz Palatina:* Em apenas um caso esta raiz era separada da disto-vestibular. Três casos não apresentaram forâmens nesta lâmina de união, e outros três apresentavam entre um e dois (figuras 1 e 2).

As raízes palatinas de forâmen único apresentavam o 1/3 apical e parte do médio reabsorvidos e o forâmen na região mais apical, levemente voltado para a superfície axial.

Nos casos em que havia 2 forâmens, as raízes examinadas tinham parte do 1/3 apical reabsorvido, e no caso do molar com as

raízes palatina e disto-vestibular separadas, um forâmen se localizava no ápice e o outro na superfície axial ou vestibular, e entre 1/3 médio e apical. Nos casos restantes, ambos os forâmens se localizavam na superfície axial, alguns mm abaixo do bordo apical e o outro mais inferior, no 1/3 médio.

*Raiz Disto-vestibular:* As raízes examinadas variavam de graus de reabsorção: entre parte do 1/3 apical médio. Quando apresentavam forâmen único este em geral, era amplo e se localizava na região mais apical, abrindo-se, todavia, na superfície axial.

Três raízes apresentavam dois forâmens. Em duas destas, os forâmens se localizavam num mesmo plano horizontal abrindo-se na região mais apical da superfície axial. No outro caso, (cujas raízes palatina e disto-vestibular eram separadas), um era apical e o outro se situava no centro da superfície axial, 1/3 cervical.

*Raiz méso-vestibular:* Estas raízes apresentavam diferentes graus de reabsorção, sendo esta, em geral, em bisel, às custas da superfície axial, de vestibular para palatino, tornando a superfície vestibular da raiz maior que a palatina. Dois casos apresentavam um forâmen na região mais apical. Quatro casos com dois forâmens, sendo um no ápice ou terço apical e o outro no 1/3 médio, abrindo-se no bordo apical ou superfície axial. Em um destes casos, o forâmen mais apical se abria por vestibular. Uma raiz méso-vestibular apresentava quatro forâmens: dois apicais e outros dois amplos, mais inferiores e centrais, num mesmo plano vertical.

#### *Grupo II — Segundos Molares Superiores Temporários*

Três molares deste grupo apresentavam a raiz palatina unida à disto-vestibulares por uma lâmina dura. Destes, um apresentava um forâmen e o outro, dois nesta zona. O 3.º tinha forâmen na união desta lâmina com a raiz palatina.

*Raiz Palatina:* Dos quatro casos de raiz palatina com forâmen único, duas o tinham bem no ápice: uma com reabsorção do 1/3 apical e médio outra com leve reabsorção do 1/3 apical e as raízes unidas. Outros dois casos apresentavam o forâmen se abrindo na superfície axial reabsorvida, alguns mm abaixo do ápice radicular.

Quando a raiz palatina apresentava dois forâmens, um se localizava no ápice e o outro na superfície axial, sendo em dois casos, próximo ao ápice e em outros dois entre 1/3 médio e cervical da superfície axial (fig. 3). Observa-se em todas as raízes reabsorção do 1/3 apical e o 1/3 médio com reabsorção na superfície axial.

Três raízes palatinas mostravam três forâmens assim dispostos: Um caso com os três no ápice (reabsorção do 1/3 médio da superfície axial, mostrando transparência do conduto radicular). Os outros dois tinham dois forâmens no ápice e o terceiro, em uma das raízes, no 1/3 médio da superfície axial, e em outra também no 1/3 médio, na união com a lâmina dura. Esta raiz tinha o 1/3 médio da superfície axial reabsorvido, com transparência do conduto radicular.

*Raiz disto-vestibular:* Nos seis casos de forâmen único, todas apresentavam 1/3 cervical e médio reabsorvidos e eram menores que as méso-vestibulares. Três tinham o forâmen no ápice, das quais somente uma era unida à disto-vestibular. Duas apresentavam a abertura do conduto no 1/3 cervical próximo à superfície cervical do assoalho de câmara pulpar. Uma tinha o forâmen na superfície distal. As quatro raízes disto-vestibulares que tinham dois forâmens, apresentavam um forâmen no ápice e o outro em diferentes posições do 1/3 médio: na união com a lâmina dura, na superfície axial e na superfície distal (fig. 4). Uma raiz apresentava os dois forâmens no 1/3 cervical, um dos quais se prolongava por um canal até o ápice. Apenas uma raiz disto-vestibular tinha três forâmens: um apical, um na base cervical da superfície axial, outro no 1/3 cervical desta superfície, e que se prolongava por um canal até o ápice.

*Raiz méso-vestibular:* Parecia haver uma certa constância na reabsorção, em bisel, do ápice ao colo, mais acentuada no ângulo axio-palatino, que transformava a superfície palatina desta raiz num verdadeiro bordo palatino (fig. 4). Uma raiz apresentava quase 2/3 de seu comprimento na superfície vestibular e apenas alguns mm na superfície palatina. A abertura do seu forâmen único se dava ao nível da superfície cervical do assoalho da câmara pulpar.

Três molares com dois forâmens: um no ápice e o 2.º no 1/3 cervical, no bordo palatino ou superfície axial. (fig. 5).

Cinco raízes com três forâmens, que se dispunham, em quatro casos do ápice ao 1/3 cervical, ao longo do bordo palatino. Uma raiz apresentava dois forâmens nesta situação e o 3.º na superfície axial, 1/3 cervical.

Uma raiz com 2 forâmens no bordo palatino, apresentava mais dois no 1/3 cervical da superfície axial. Uma raiz com três forâmens no bordo palatino, dispostos do ápice ao 1/3 médio, tinha mais dois no ângulo axio-palatino, 1/3 médio.

### *Grupo III — Primeiros Molares Inferiores Temporários*

Com excessão de um caso cujas raízes apresentavam seu comprimento original, com leves sinais de reabsorção apical, os demais molares exibiam, além da reabsorção em bisel às custas da superfície axial, uma característica comum: a raiz mesial mostrava uma reabsorção em bisel de vestibular para lingual do 1/3 apical e parte do 1/3 médio, o que tornava a superfície vestibular da raiz mais longo que a lingual.

A raiz distal dos seis casos com reabsorção apresentava-se bem mais reabsorvida que a mesial.

*Raiz mesial:* Os forâmens na raiz mesial, quando em número de três dispunham-se em geral na extremidade apical da superfície axial: um vestibular, um outro lingual e o terceiro, em dois casos, entre eles (ao longo da linha de união da superfície mesial e distal da raiz); em dois outros, próximo a um dos forâmens apicais.

O molar com apenas leve reabsorção, apresentava dois no ápice e o terceiro no terço médio da superfície axial. Um caso com cinco forâmens, apresentava um em cada extremidade da raiz e os demais entre eles. Um caso com seis forâmens, mostrava um no terço médio, outro no 1/3 cervical da superfície axial, e os demais pareciam dispor-se do ápice ao 1/3 cervical, ao longo da linha de união das superfícies mesial e distal da raiz.

*Raiz distal:* Nos dois casos com forâmen único, um atrésico, era apical no molar sem reabsorção. Outro, amplo, se abria no 1/3 cervical, tendo esta raiz seu 1/3 apical e parte do médio, reabsorvidos. Os outros 5 molares mostravam 2 forâmens no ápice, um em cada extremidade vestibular e lingual da raiz, em geral no mesmo nível.

### *Grupo IV — Segundos Molares Inferiores Temporários*

A raiz mesial, apresentava também, quando reabsorvida, sua superfície vestibular maior que a lingual mas não tão significativamente como nos primeiros molares inferiores. Também não tão marcante quanto nestes era a diferença de comprimento da raiz mesial e distal dos molares com reabsorção.

*Raiz mesial:* Apenas um caso mostrava 2 forâmens nesta raiz, um em cada extremidade apical da superfície axial, cujo 1/3 apical estava reabsorvido. Seis molares exibiam nesta raiz, 3 forâmens. Em dois casos com pequena reabsorção apical, havia um forâmen em cada extremidade apical da raiz, e o terceiro entre eles. Quatro casos apresentavam reabsorção do terço apical e parte do 1/3 médio e seus três forâmens se dispunham: em três casos, um em

cada extremidade apical da superfície axial e o terceiro entre eles (fig. 6). Um dente apresentava o terceiro forâmen na superfície axial alguns mm mais cervical e lingual que o forâmen vestibular. Uma raiz mesial apresentava quatro forâmens, dois dos quais se dispunham na extremidade da raiz reabsorvida e os demais entre eles. Com 5 e 7 forâmens, estes exibiam disposição semelhante.

*Raiz distal:* Dos 6 dentes com forâmen único nesta raiz, a metade apresentava o forâmen no ápice radicular e outra metade no 1/3 apical da superfície axial com nítida reabsorção em bisel desta zona. Um molar apresentava sua raiz distal com o 1/3 apical e parte do médio reabsorvidos, com dois amplos forâmens no centro da superfície axial entre 1/3 médio e cervical. Das 4 raízes com 3 forâmens, todas tinham o 1/3 apical reabsorvido. Uma apresentava todos no bordo apical do 1/3 médio; duas outras na extremidade apical da superfície axial (ao longo da linha de união das superfícies mesial e distal da raiz). Uma quarta mostrava um forâmen amplo e irregular no bordo vestibular do 1/3 médio, outro no bordo lingual e o terceiro, pequeno no centro da superfície axial, terço médio. Apenas um molar deste grupo mostrava a raiz distal com 5 forâmens localizados no bordo apical do 1/3 médio.

### Discussão

NANDA (9) (1969), estudando reabsorção de dentes decíduos, dividiu-os arbitrariamente em cito segmentos iguais, por conveniência de descrição, na assertiva de que o comprimento da raiz dos dentes temporários é duas vezes maior que o comprimento da sua coroa. Por esta razão (17) dividímo-las em terços (10).

Enquanto PAGANO (12) e HIBBARD & IRELAND (6) encontraram maior proporção de fusões de raiz palatina com disto-vestibular entre segundos molares, nossos resultados se assemelham mais aos de JORGENSEN (7), com maior percentagem entre os primeiros molares. Essa fusão parece ter uma leve influência no número e localização dos forâmens radiculares, pois no grupo I há três casos de forâmen nesta zona (fig. 1) e no grupo II, dois casos com forâmens nesta lâmina. Há ainda forâmens entre esta lâmina e as raízes adjacentes (fig. 2). HIBBARD & IRELAND (6), bem como APRILE & FIGUN (1), observam maiores variações nos condutos radiculares de molares com as raízes palatinas e disto-vestibulares fusionadas.

PICOSSE (14), ao se referir genericamente sobre forâmens radiculares, diz que "o forâmen nem sempre se localiza na ponta

da raiz dentária". Nossos achados confirmam esta observação porquanto a localização dos forâmens nos molares examinados era a mais diversa (FFig. 1, 2, 3, 4, 5, 6). GROSMAN (5) e DELLA SERRA (2) afirmam que o forâmen pode se abrir nas diferentes superfícies da raiz. Independentemente de, nos nossos resultados, encontrarmos forâmens localizados em todas estas situações, (fig. 1, 2, 3, 4, 5, 6) a maior freqüência de abertura de condutos radiculares observada, foi na superfície axial, ou seja, a que se volta para o eixo vertical do molar (12) e em particular no 1/3 médio.

WINTER (18) relacionando formação de abscessos inter-radiculares com abertura de canais acessórios nesta zona, observou que estas aberturas eram mais freqüentes no 1/3 médio da superfície axial. Nos molares estudados, observamos estes acidentes em duas raízes do grupo I e oito do grupo II. WINTER (18) parece ter excluído os casos em que, ao lado do forâmen, há uma área de reabsorção (fig. 3), por não poder afirmar se estas áreas são ou não primariamente, o lugar de diminutos canais acessórios ou se produzidos por reabsorção fisiológica ou patológica, pois APPELBAUM (1934), por ele citado, observou que a reabsorção radicular pode começar nas paredes dos canais acessórios.

ORBAN (11) afirmou que o forâmen apresenta variações na forma, tamanho e localização e que estas mudanças podem ser devidas a influências funcionais sobre os dentes o que determinaria uma mudança na posição relativa da abertura apical. Os molares examinados apresentam diferentes graus de reabsorção. Embora não seja um elemento fundamental, e se trate de assunto que merece mais investigação, parece haver uma relação entre reabsorção e germe do dente permanente (3, 13, 16, 19). Esta reabsorção parece ser a causadora das modificações nas posições relativas dos forâmens radiculares nos molares examinados, pois que começam na superfície interna das raízes. (15, 16).

Assim pois, pelos resultados obtidos e à luz da discussão é-nos lícito concluir que a grande variação na localização dos forâmens radiculares nos molares temporários examinados está na dependência direta da reabsorção radicular e escapa a qualquer sistematização.

### *Summary*

37 deciduous molars teeth were examined by means of a macroscopic analysis of their roots, with different degrees of root resorption.

It was noted that the location of the apical foramen in deciduous molars teeth was highly variable.

The greater occurrency of radicular foramen was found at the middle third of the axial surface of the root.

The great diversification in the position of the radicular foramen at the deciduous molar roots, seems to be on direct dependence of root resorption and escapes any sistematization.

## Referências Bibliográficas

1. APRILE, Humberto et alii — *Anatomia odontológica orocervicofacial*. 4. ed. Buenos Aires / etc. / El Ateneo / 1967 / p. 677.
2. DELLA SERRA, O. *Anatomia dental*. 2. ed. Rio de Janeiro, Cientfica, 1959. p. 269.
3. DIAMOND, M. — *Dental anatomy*. 3. ed. New York, Macmillan, 1952. p. 70.
4. ERAUSQUIN, J. — *Histologia y embriologia dentaria*. Buenos Aires, Progental, 1958. p. 2707.
5. GROSSMAN, Louis I. — *Terapêutica de los conductos radiculares*. Buenos Aires, Progental, 1957. p. 216.
6. HIBBARD, E. D. & IRELAND, R. L. — Morphology of the root canals of the primary molar teeth *J. Dent. Child.*, Cleveland, 24 (4): 250-257, 1957.
7. JORGENSEN, K. D. — "Estudio de los dientes temporarios". In: PAGANO, J. L. — *Anatomia dentária*. Argentina, Mundi / 1955 / p. 531-535.
8. MUELLER, Dirit L. C. & SCHEFFER, Orildo L. — Forâmens radiculares em molares da primeira dentição. *R. Assoc. Paul Cir. Dent.*, São Paulo, B4 (4): 154-159, jul./ago. 1970.
9. NANDA, R. S. — Root resorption of deciduous teeth in Inoian children. *Arch. Oral Biol.*, 14 (9): 1021-1030, Sep. 1969.
10. NUCKOLLS, J. — "Descriptive anatomy of the deciduous dentition". In: ZEISZ, R. C. & NUCKOLLS, J. — *Dental anatomy*. St. Louis, Mosby, 1949. p. 410-453.
11. ORBAN, B. — *Histologia e embriologia oral*. Rio de Janeiro, Atheneu, 1955. p. 171.
12. PAGANO, J. L. — *Anatomia dentária*. Argentina, Mundi / 1965 / p. 170, 473-500, 535.
13. PERMAR, Dorothy — *A manual of oral embryology and microscopic anatomy*. Philadelphia, Lea & Febiger, 1959. p. 115.
14. PICOSSE, Milton — *Anatomia dentária*. São Paulo, Salvier, 1971. p. 159-160.
15. SCHOUR, Isaac — *Noyes' oral histology and emmbrioiogy*. Philadelphia, Lea & Febiger, 1960. p. 303-304.
16. SHOFF, F. R. — *Basic dental anatomy and histology*. London, Henry Kimpton, 1966. p. 228.
17. TALLEC, P. — Dents temporaires. *Encyl. Méd. Chir*, Paris. STOI: 22003 M10, 3-8-10, 7-1971.
18. WINTER, G. B. — Abscess formation in connection with deciduous molar teeth. *Arch. Oral Biol.*, 7: 373-379, 1962.
19. YOUNG, J. — *Outline of oral dental anatomy*. New York / etc. / McGraw Hill. 1964. p. 165-166.

Entregue para publicação em 26.06.1972.

Endereço dos autores: Faculdade de Odontologia  
Universidade Federal do Paraná  
Rua XV de Novembro s/n.  
Caixa Postal: 2558  
80.000 Curitiba - Paraná - Brasil.

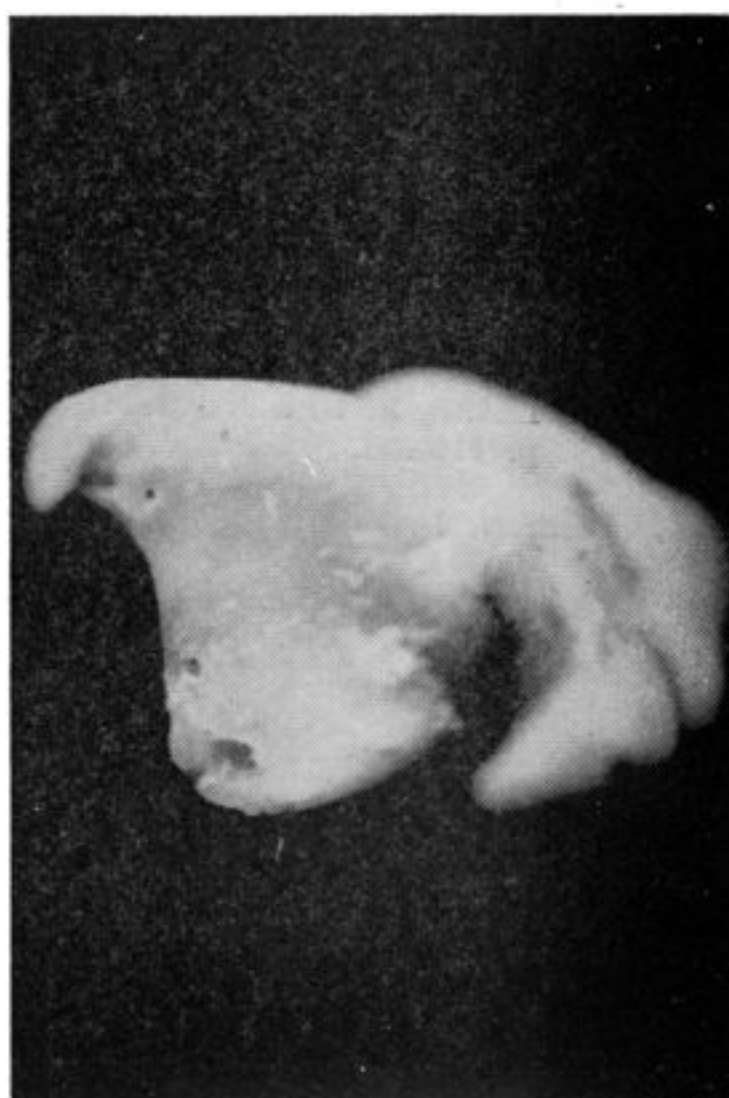
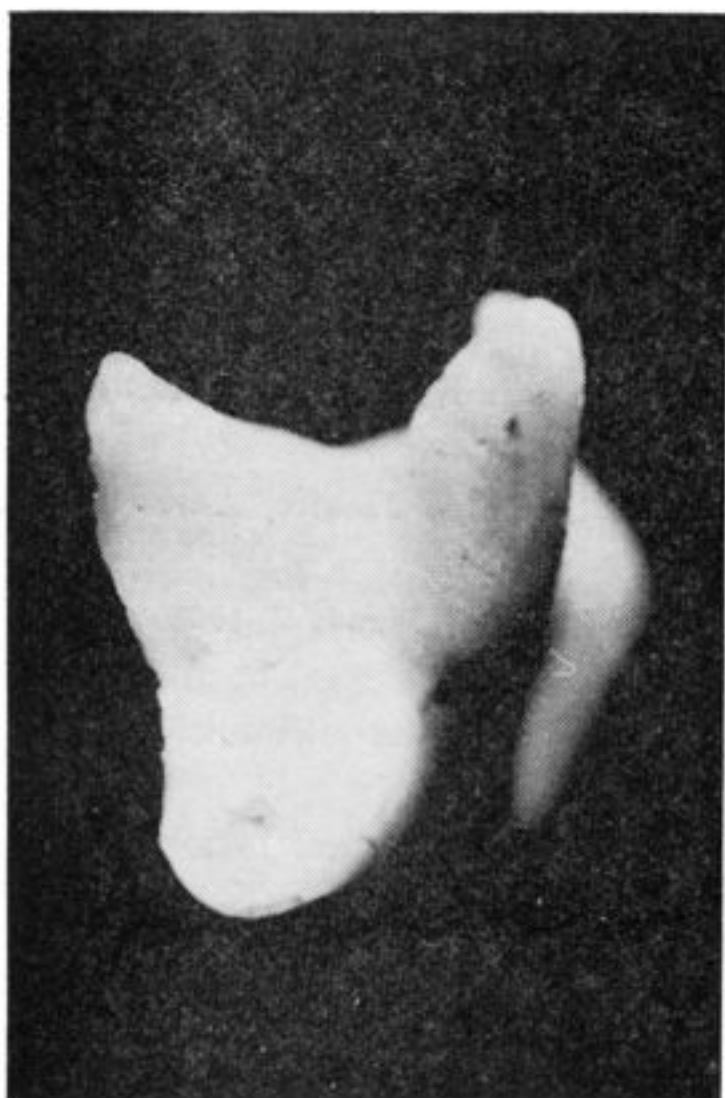


Fig. 1 — PRIMEIRO MOLAR SUPERIOR TEMPORÁRIO

Raiz palatina e disto-vestibular unidas, com um forâmen nesta lâmina de união. 1/3 apical reabsorvido. Reabsorção em biesel, às custas da sup. axial, com o forâmen P. amplo, não no ápice, mas na sup. axial.

Fig. 2 — PRIMEIRO MOLAR SUPERIOR TEMPORÁRIO

Raiz palatina e disto vestibular unidas. Note-se a extremidade apical da raiz palatina voltada para vestibular e uma área de reabsorção no terço médio da superfície méso vestibular desta raiz.

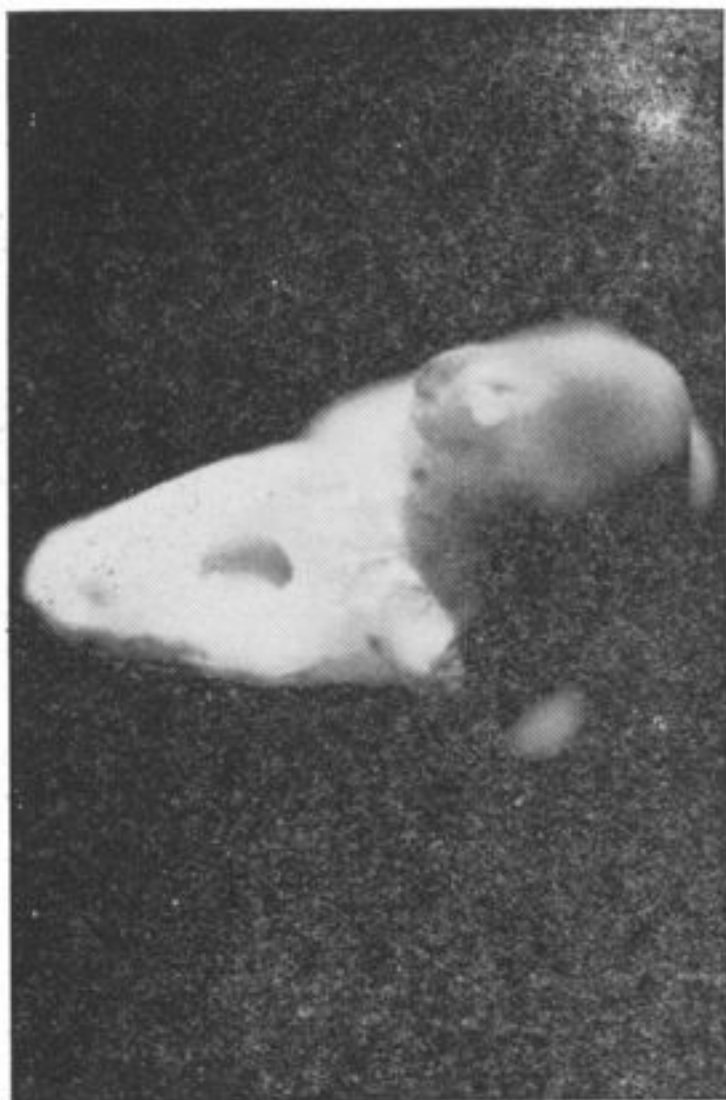


Fig. 3 — SEGUNDO MOLAR SUPERIOR TEMPORÁRIO  
Raiz palatina com 2/3 do seu comprimento original. Observe-se a extensa área de reabsorção da superfície vestibular desta raiz, com amplo forâmen entre o terço médio cervical e outro na extremidade apical desta superfície.

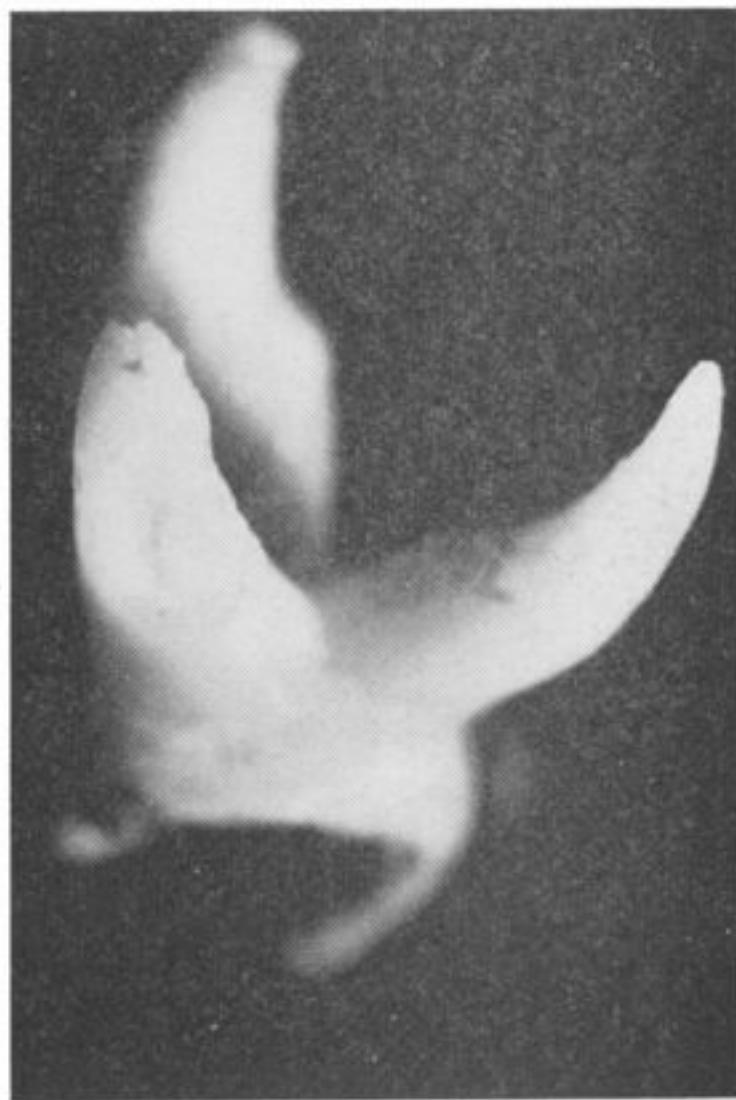

Fig. 4 — SEGUNDO MOLAR SUPERIOR TEMPORÁRIO  
Raiz disto vestibular com ampla área de reabsorção e, com conseqüente abertura do conduto disto vestibular. Nota-se um forâmen no ápice. Observe-se também no ângulo âxio-palatino da raiz mesio-vestibular, a reabsorção em bisel do ápice ao terço médio e de vestibular para palatino.

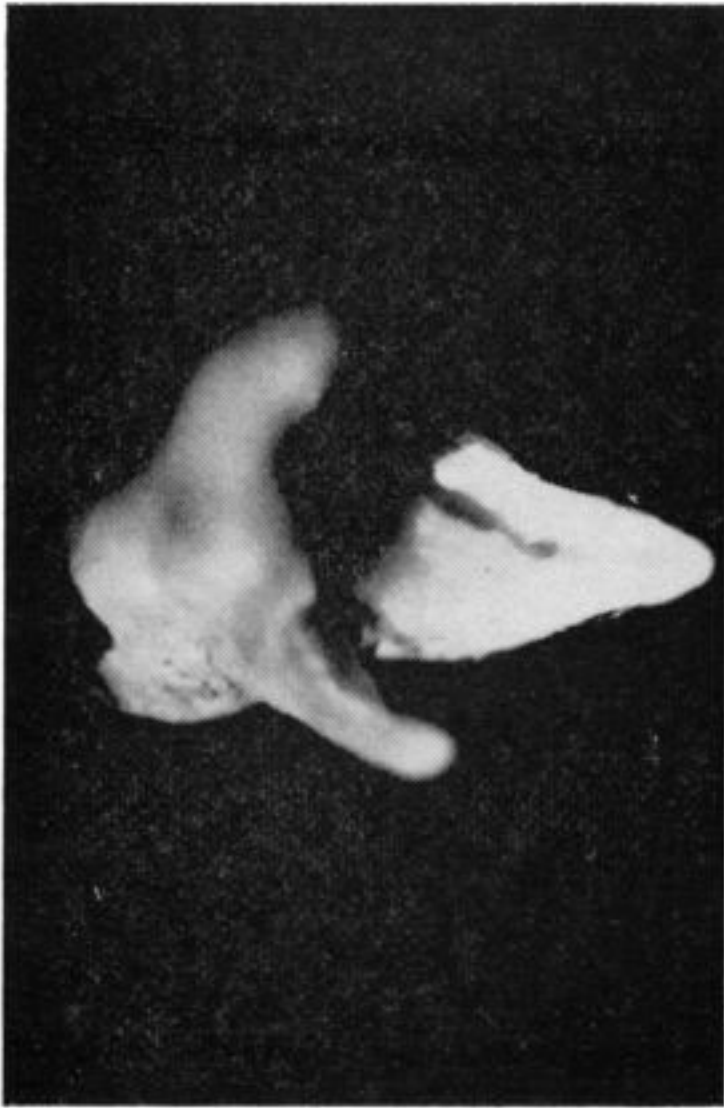

Fig. 5 — SEGUNDO MOLAR SUPERIOR TEMPORÁRIO  
Raiz méso-vestibular. Reabsorção de parte do terço apical e do ângulo áxio-palatino, vendo-se um forâmen na extremidade apical da superfície axial e outro no terço cervical, o qual continua por um canal até o terço médio.

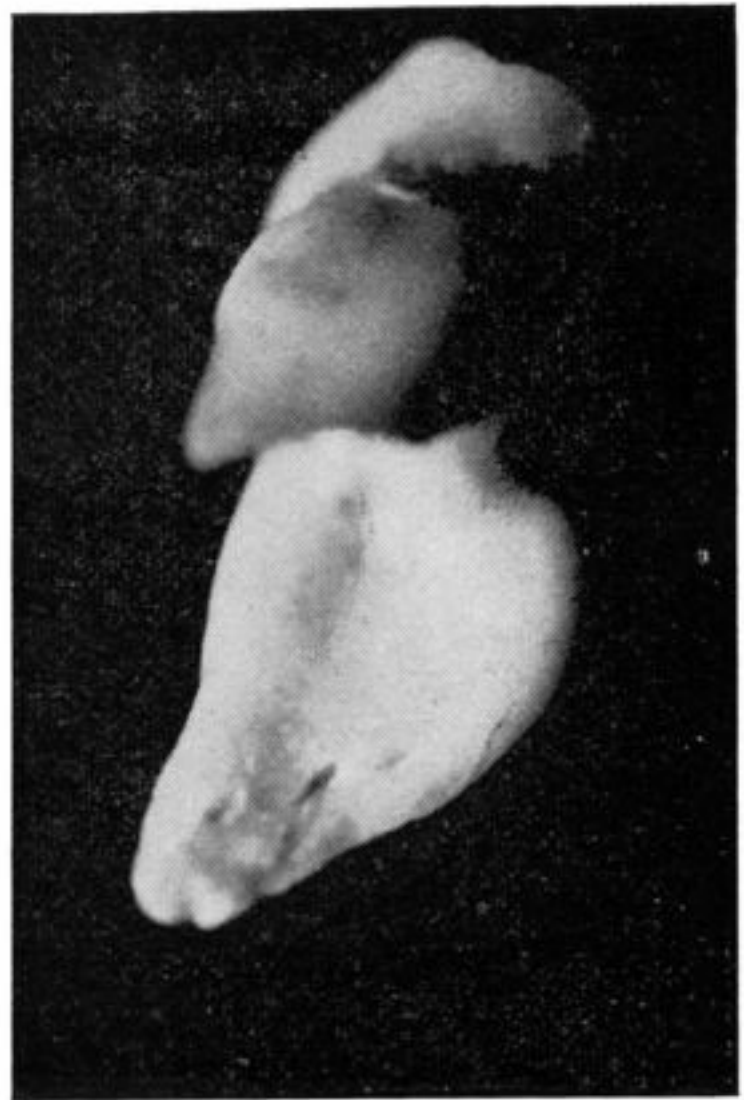


Fig. 6 — SEGUNDO MOLAR INFERIOR TEMPORÁRIO  
Raiz mesial. Note-se os três forâmens dispostos ao longo da linha de união das superfícies mesial e distal. Observe-se também a reabsorção em bisel de vestibular para lingual e as custas da superfície axial.